MedikCase

Система самостоятельной подготовки к аккредитации

ТОЛЬКО ДЛЯ ЛИЧНОГО ИСПОЛЬЗОВАНИЯ

Ультразвуковая диагностика

Высшее образование | DOCX · PDF | Задач: 1 | Вопросов: 12

Сформировано: 21.11.2026, 03:05 МСК

ВАЖНАЯ ИНФОРМАЦИЯ ПЕРЕД НАЧАЛОМ

1

Материалы предназначены для одного покупателя

Используйте файлы только для личной подготовки. Не передавайте их третьим лицам, не публикуйте, не размещайте в открытом доступе и не перепродавайте полностью или частично.

2

Источник материалов - ФМЗА

Вопросы и ситуационные задачи получены только из опубликованных материалов Методического центра аккредитации специалистов.

Официальный сайт fmza.ru ›

3

Ответы можно проверить самостоятельно

Используйте комплект при прохождении репетиционного экзамена и убедитесь, что выбранные ответы совпадают с результатом официальной системы.

Открыть репетиционный экзамен ›

4

Состав материалов может обновляться

ФМЗА может изменять формулировки, порядок и состав заданий. Перед подготовкой используйте актуальную версию комплекта и сверяйтесь с официальным источником.

Важно: MedikCase систематизирует материалы ФМЗА для самостоятельной подготовки, не изменяя смысл вопросов и ответов. Актуальность комплекта можно проверить в официальном репетиционном экзамене.

Сайт, обновления и поддержка

- **medikcase.ru**
- Telegram: @medikcase
- **support@medikcase.ru**

Сайт

Telegram

Ситуационная задача 0001

12 вопросов · Ультразвуковая диагностика · Высшее образование

1. УСЛОВИЕ СИТУАЦИОННОЙ ЗАДАЧИ

1.1. Ситуация

Пациентка 48 лет обратилась на консультацию к неврологу в связи с появившимися жалобами на головную боль, тошноту, головокружение при перемене положения тела и периодическое повышение АД до 170/100 мм. рт. ст. После неврологического осмотра была направлена на ультразвуковое исследование брахиоцефальных и интракраниальных артерий.

1.2. Изображение 1

1-1

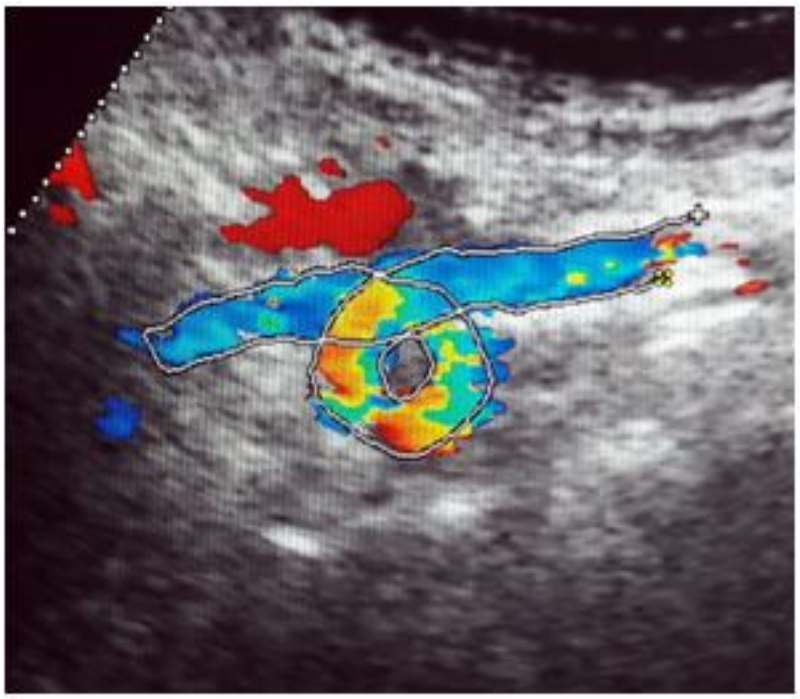

Изображение 1

1-2

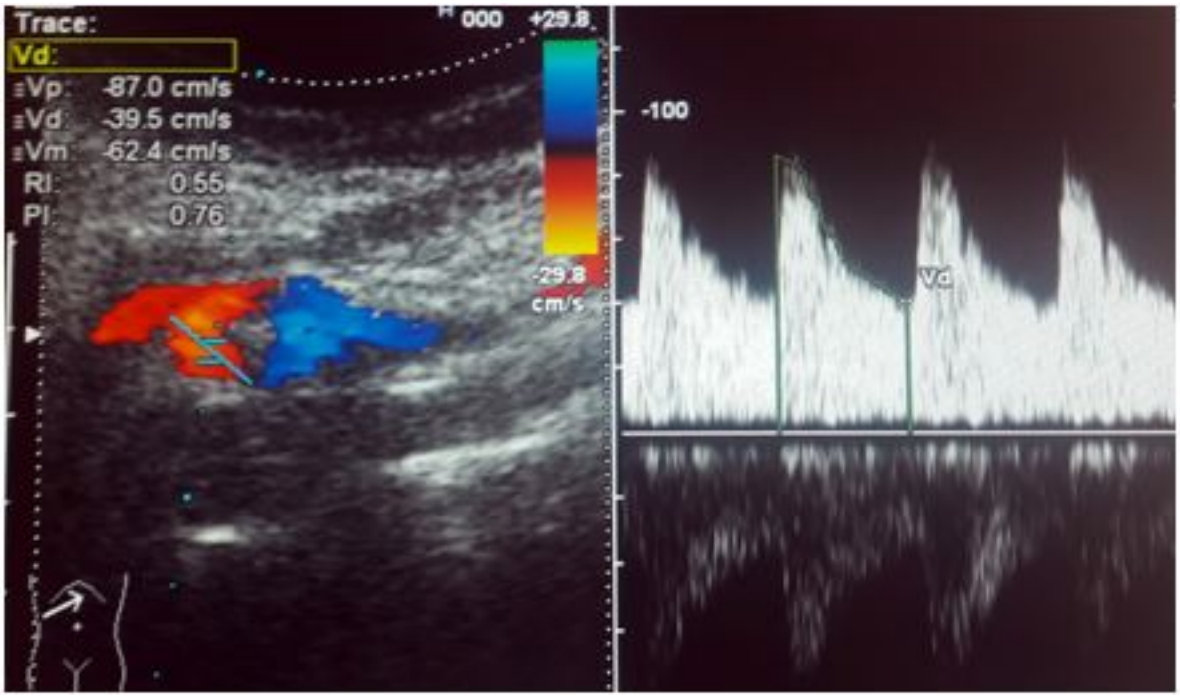

Изображение 1

1. Методы и методики лучевой диагностики

Вопрос 1

Выполнена методика ультразвукового исследования (Изображение 1), которая называется

1. ультразвуковая допплерография
2. энергетическое допплеровское картирование
3. **цветовое дуплексное сканирование**
4. тканевое допплеровское картирование

Правильный ответ:
3 - цветовое дуплексное сканирование

ОБОСНОВАНИЕ

Цветовое дуплексное сканирование (триплекс) представляет сочетание двухмерного изображения (В-режима), ультразвуковой допплерографии и цветового допплеровского картирования. Методика позволяет получить двухмерное изображение стенок и просвета сосуда, одновременно регистрировать параметры кровотока (допплеровский спектр) в строго определенном участке сосуда и визуализировать кровоток в виде цветового потока. Красный цвет показывает направление движения крови к датчику, синий – от датчика; светлые оттенки красного и синего соответствуют более высоким скоростям кровотока, темные оттенки – более низким скоростям.

Ультразвуковая диагностика сосудистых заболеваний: руководство для врачей / В.П. Куликов, Л.Э. Шульгина, М.Л. Дическул; под ред. В. П. Куликова. – 2-е изд. – М.: СТРОМ, 2011. – С. 61. (1)

Вопрос 2

На эхограммах представлена _____ плоскость сканирования

1. **продольная**
2. косая
3. фронтальная
4. поперечная

Правильный ответ:
1 - продольная

ОБОСНОВАНИЕ

Сканирование сонных артерий проводят в двух плоскостях: продольной (передне-боковой и задне-боковой) и поперечной, что позволяет минимизировать число диагностических ошибок. При продольном сканировании метку датчика направляют в сторону головы обследуемого, сонные артерии визуализируют на протяжении до входа в череп соответственно из передне-бокового или задне-бокового доступа.

Ультразвуковая диагностика сосудистых заболеваний: руководство для врачей / В.П. Куликов, Л.Э. Шульгина, М.Л. Дическул; под ред. В. П. Куликова. – 2-е изд. – М.: СТРОМ, 2011. – С. 104. (1)

Вопрос 3

При ультразвуковом исследовании пациентов с извитостями сонных артерий обязательным является использование _____ датчика для исключения «высоких» деформаций артерий

1. линейного
2. **конвексного**
3. микроконвексного
4. секторного

Правильный ответ:
2 - конвексного

ОБОСНОВАНИЕ

Для визуализации деформаций сонных артерий, особенно локализующихся в дистальном участке ВСА, рекомендуется использовать конвексный датчик с частотой 5-7 МГц.

Ультразвуковая диагностика сосудистых заболеваний: руководство для врачей / В.П. Куликов, Л.Э. Шульгина, М.Л. Дическул; под ред. В. П. Куликова. – 2-е изд. – М.: СТРОМ, 2011. – С. 129. (1)

2. Ультразвуковая семиотика

Вопрос 4

На эхограмме (Изображение 1-1) ВСА визуализируется

1. С-образная извитость
2. S-образная извитость
3. **петлеобразная извитость (койлинг)**
4. перегиб (кинкинг)

Правильный ответ:
3 - петлеобразная извитость (койлинг)

ОБОСНОВАНИЕ

По форме деформаций ВСА используют классификацию: S-образная и С-образная извитости, перегиб (kinking) и петлеобразная извитость (coiling). Петлеобразная извитость приводит к круговой конфигурации артерии с образованием петли.

Ультразвуковая диагностика сосудистых заболеваний: руководство для врачей / В.П. Куликов, Л.Э. Шульгина, М.Л. Дическул; под ред. В. П. Куликова. – 2-е изд. – М.: СТРОМ, 2011. – С. 128. (1)

Вопрос 5

Критерием локальной гемодинамической значимости деформации ВСА является ускорение скоростных показателей в зоне ангуляции более чем в _____ раза по сравнению с проксимальным отделом ВСА

1. 3,5
2. 3,0
3. **2**
4. 2,5

Правильный ответ:
3 - 2

ОБОСНОВАНИЕ

Критериями локальной гемодинамической значимости патологической извитости ВСА являются: повышение пиковой систолической скорости кровотока в зоне деформации более чем в 2 раза по сравнению с проксимальным (интактным) отделом, регистрация турбулентного кровотока в просвете ВСА.

НАЦИОНАЛЬНЫЕ РЕКОМЕНДАЦИИ ПО ВЕДЕНИЮ ПАЦИЕНТОВ С ЗАБОЛЕВАНИЯМИ БРАХИОЦЕФАЛЬНЫХ АРТЕРИЙ. Москва, 2013 г. (1)

Вопрос 6

Оценка системной (региональной) гемодинамической значимости деформации ВСА основывается на изменении скоростных показателей и индексов периферического сопротивления при визуализации

1. ВСА
2. ЗМА
3. **СМА**
4. ОСА

Правильный ответ:
3 - СМА

ОБОСНОВАНИЕ

Одним из критериев системной (регионарной) гемодинамической значимости деформации ВСА является снижение скоростных показателей кровотока в СМА на 30% и более на стороне деформированной ВСА при одностороннем поражении.

Ультразвуковая диагностика сосудистых заболеваний: руководство для врачей / В.П. Куликов, Л.Э. Шульгина, М.Л. Дическул; под ред. В. П. Куликова. – 2-е изд. – М.: СТРОМ, 2011. – С. 132. (1)

Вопрос 7

При гемодинамически значимой извитости ВСА скоростные показатели дистальнее деформации снижены по сравнению с проксимальным отделом ВСА более _____%

1. 25
2. 30
3. **20**
4. 35

Правильный ответ:
3 - 20

ОБОСНОВАНИЕ

Характерным признаком гемодинамически значимой (патологической) извитости ВСА является снижение пиковой систолической скорости кровотока в дистальном участке от 20 до 40% (в зависимости от формы извитости) по сравнению с проксимальным отделом.

НАЦИОНАЛЬНЫЕ РЕКОМЕНДАЦИИ ПО ВЕДЕНИЮ ПАЦИЕНТОВ С ЗАБОЛЕВАНИЯМИ БРАХИОЦЕФАЛЬНЫХ АРТЕРИЙ. Москва, 2013 г. (1)

9. Изображение 2

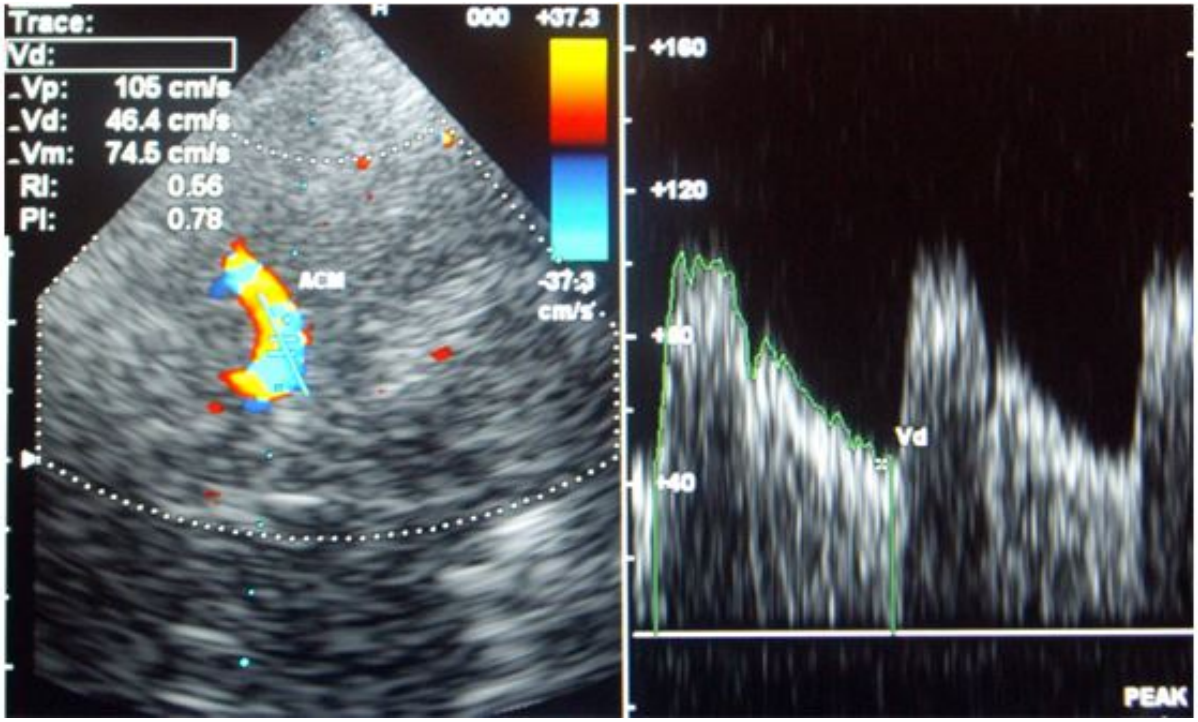

Изображение 2

Вопрос 8

На представленной эхограмме (Изображение 2) СМА на стороне петлеобразной извитости ВСА скоростные показатели

1. на нижней границе нормы
2. снижены
3. **в пределах нормы**
4. ускорены

Правильный ответ:
3 - в пределах нормы

ОБОСНОВАНИЕ

В возрастной группе 40-49 лет нормативные значения систолической скорости кровотока в СМА составляют 98 ± 18 см/с, средней скорости кровотока – 62±13 см/с, диастолической скорости кровотока – 48 ± 8 см/с. На представленной эхограмме СМА скоростные показатели в пределах нормативных значений.

Ультразвуковая диагностика сосудистых заболеваний: руководство для врачей / В.П. Куликов, Л.Э. Шульгина, М.Л. Дическул; под ред. В. П. Куликова. – 2-е изд. – М.: СТРОМ, 2011. – С. 489. (1)

11. Изображение 3

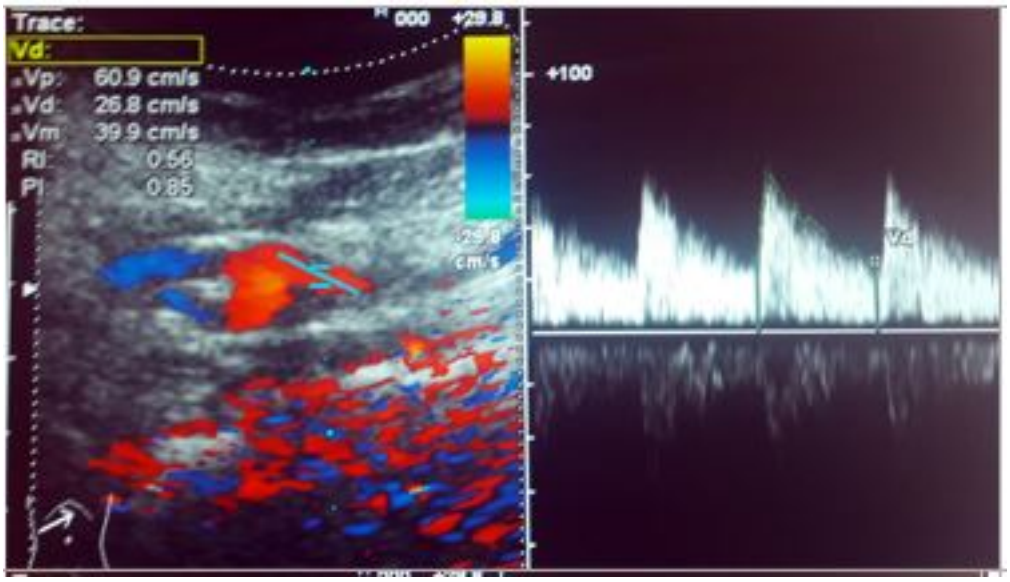

Изображение 3

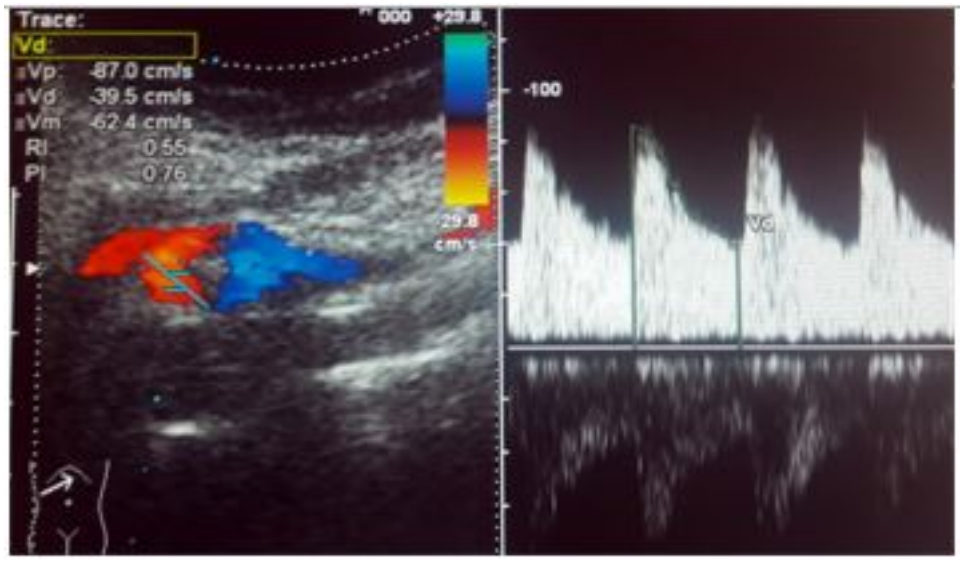

Изображение 3

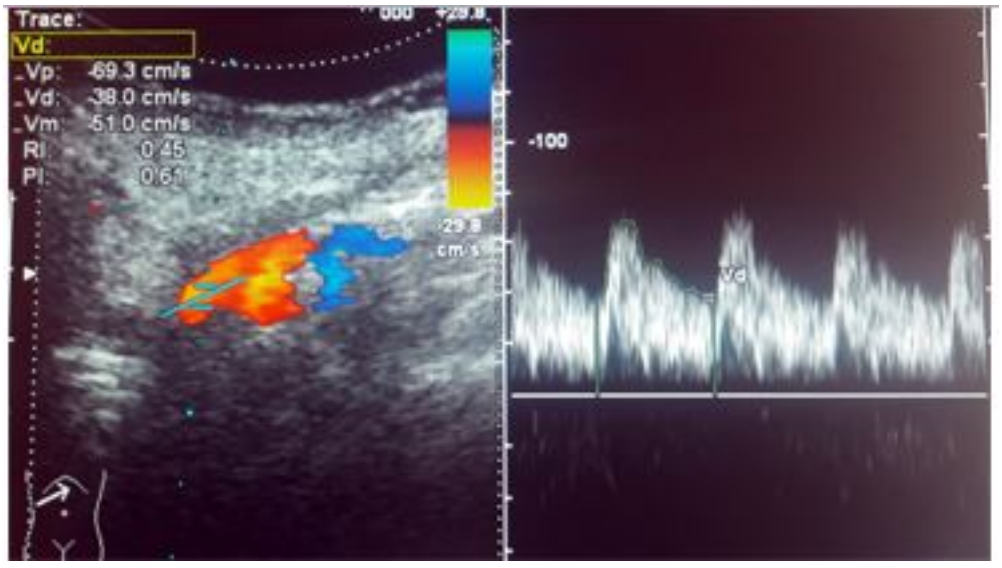

Изображение 3

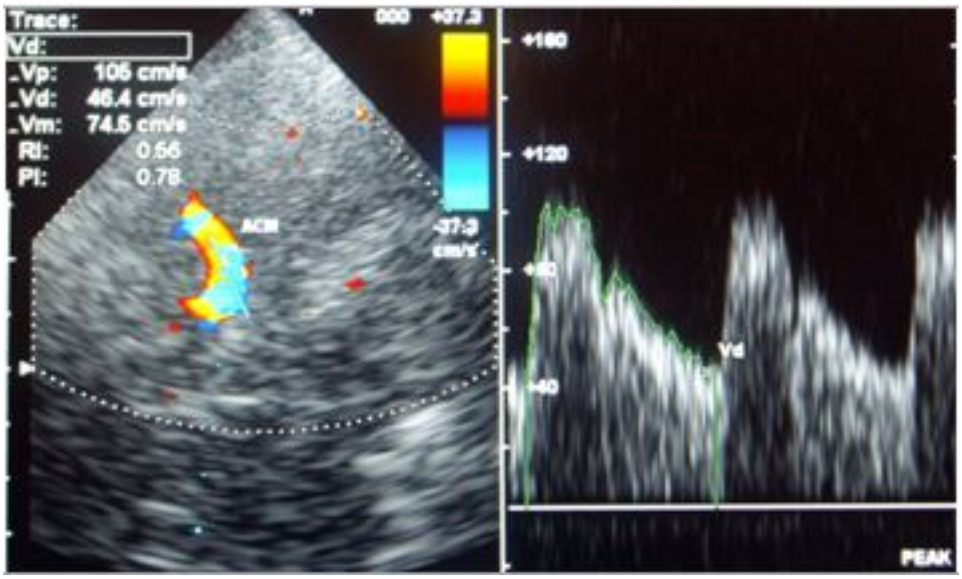

Изображение 3

3. Заключение

Вопрос 9

На основании оценки системной и локальной гемодинамики в зоне петлеобразной деформации ВСА при ультразвуковом исследовании (Изображение 3) можно сделать заключение о том, что извитость ВСА является

1. гемодинамически значимой
2. **гемодинамически незначимой**
3. врожденной
4. приобретенной

Правильный ответ:
2 - гемодинамически незначимой

ОБОСНОВАНИЕ

Критериями локальной гемодинамической значимости деформации ВСА являются: прирост пиковой систолической скорости кровотока в месте ангуляции, по сравнению с проксимальным участком, более чем в 2 раза; дезорганизация потока крови в зоне ангуляции с увеличением спектрального расширения; снижение пиковой скорости кровотока дистальнее извитости от 20 до 40% по сравнению с проксимальным отделом ВСА. О системной гемодинамической значимости извитости ВСА свидетельствует наличие межполушарной асимметрии кровотока в СМА со снижением на 30% и более на стороне поражения при односторонней деформации ВСА. На представленных эхограммах ускорение пиковой систолической скорости кровотока в зоне ангуляции составило не более 30%, снижения скоростных показателей дистальнее деформации по сравнению с проксимальным отделом ВСА не наблюдается (пиковая систолическая скорость кровотока 69 см/с и 61 см/с соответственно). Системная гемодинамическая значимость петлеобразной извитости ВСА не выявлена: скоростные показатели в СМА не снижены, в пределах нормативных значений. Таким образом, на основании оценки локальной и системной гемодинамики петлеобразную извитость ВСА следует считать гемодинамически незначимой.

НАЦИОНАЛЬНЫЕ РЕКОМЕНДАЦИИ ПО ВЕДЕНИЮ ПАЦИЕНТОВ С ЗАБОЛЕВАНИЯМИ БРАХИОЦЕФАЛЬНЫХ АРТЕРИЙ. Москва, 2013 г. (1) (2) (3)

13. Изображение 4

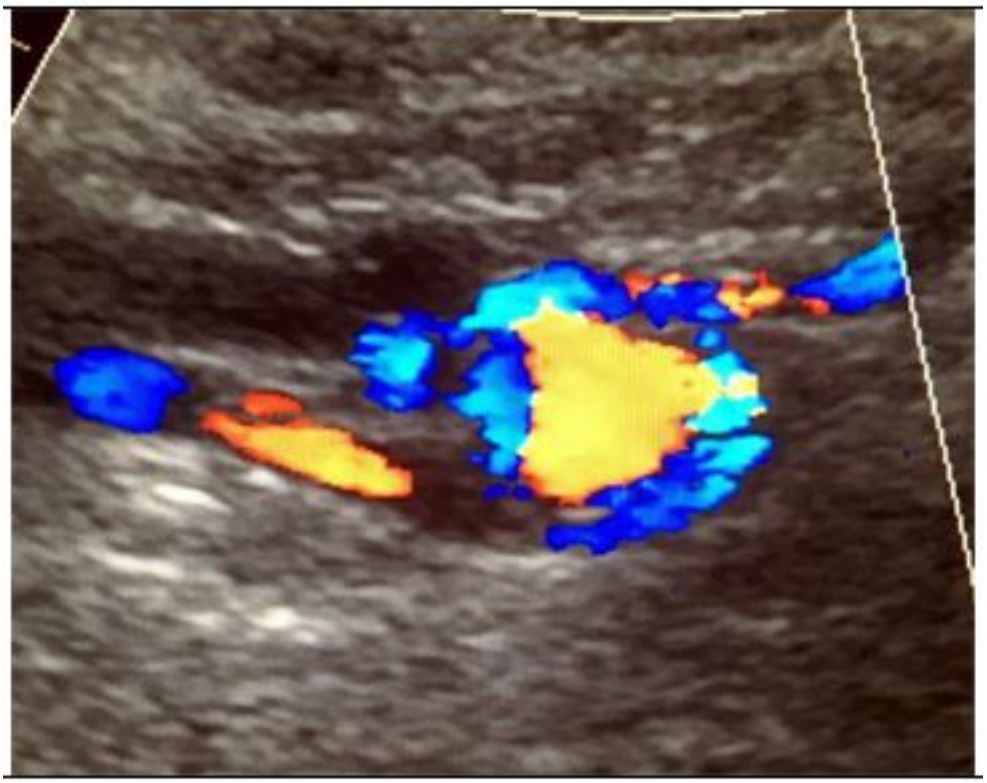

Изображение 4

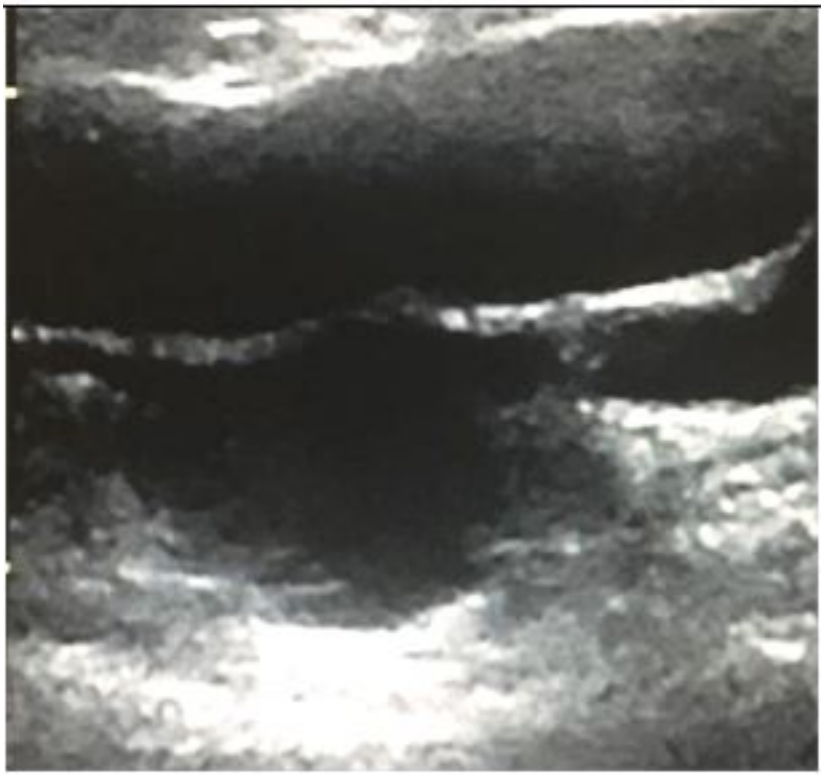

Изображение 4

4. Вариатив

Вопрос 10

На представленных эхограммах (Изображение 4) в зоне извитости ВСА визуализируется

1. тромб
2. **аневризма**
3. бляшка
4. диссекция

Правильный ответ:
2 - аневризма

ОБОСНОВАНИЕ

Аневризмой называется полость, соединяющаяся с сосудом и ограниченная его стенкой, возникает в результате выпячивания стенки артерии, при этом ширина просвета сосуда увеличивается в 2 и более раза по сравнению с нормой. По происхождению выделяют врожденные и приобретенные аневризмы, приобретенные могут формироваться в зоне угловой деформации артерии.

Ультразвуковая ангиология / В.Г. Лелюк, С.Э. Лелюк. – 2-е изд. – М.: Реальное время, 2003. – С. 177. (1)

Вопрос 11

Выявление в зоне деформации ВСА аневризмы, диссекции и пристеночного тромба является показанием к направлению пациента на экстренную консультацию

1. **сосудистого хирурга**
2. кардиолога
3. терапевта
4. невролога

Правильный ответ:
1 - сосудистого хирурга

ОБОСНОВАНИЕ

При выявлении в зоне деформации ВСА аневризмы, пристеночного тромба или расслоения стенки необходима консультация сосудистого хирурга для решения вопроса о хирургическом лечении (стентировании сонных артерий или открытой операции).

НАЦИОНАЛЬНЫЕ РЕКОМЕНДАЦИИ ПО ВЕДЕНИЮ ПАЦИЕНТОВ С ЗАБОЛЕВАНИЯМИ БРАХИОЦЕФАЛЬНЫХ АРТЕРИЙ. Москва, 2013 г. (1)

Вопрос 12

Основным методом динамического наблюдения за пациентами после оперативного лечения патологических извитостей сонных артерий является

1. магнитно-резонансная ангиография
2. **цветовое дуплексное сканирование**
3. компьютерная томографическая ангиография
4. ультразвуковая допплерография

Правильный ответ:
2 - цветовое дуплексное сканирование

ОБОСНОВАНИЕ

Цветовое дуплексное сканирование является основным методом в оценке гемодинамической эффективности хирургического лечения патологических извитостей сонных артерий. Критериями гемодинамической эффективности операции являются восстановление прямолинейного хода артерии с отсутствием признаков дезорганизации кровотока в режимах цветового допплеровского картирования и импульсной допплерографии, исчезновение асимметрии кровотока в СМА при устранении односторонней извитости и восстановление реактивности мозговой гемодинамики на пробу с гиперкапнией на стороне операции.

Ультразвуковая диагностика сосудистых заболеваний: руководство для врачей / В.П. Куликов, Л.Э. Шульгина, М.Л. Дическул; под ред. В. П. Куликова. – 2-е изд. – М.: СТРОМ, 2011. – С. 146. (1)